

Neuromielitis óptica tratada inicialmente como esclerosis múltiple: A propósito de un caso

Carlos Eduardo Jiménez-Canizales;

Verónica Alzate-Carvajal;

Cindy Vanessa Martínez-Hernández;

Álvaro Eduardo Mondragón-Cardona;

Estudiantes de Medicina, Programa de Medicina y Cirugía, Facultad de Ciencias de la Salud, Universidad Tecnológica de Pereira, Pereira, Risaralda, Colombia. Miembros de la Asociación Científica de Estudiantes de Medicina de Risaralda (ACEMRIS) y de la Asociación de Sociedades Científicas de Estudiantes de Medicina de Colombia (ASCEMCO), Pereira, Risaralda, Colombia.

Correo electrónico: caedjimenez@utp.edu.co

Claudio Aguirre Castañeda.

Profesor Asociado, Departamento de Ciencias Clínicas, Área de Medicina del Adulto, Programa de Medicina y Cirugía, Facultad de Ciencias de la Salud, Universidad Tecnológica de Pereira, Pereira, Risaralda, Colombia.

Resumen

Introducción: El síndrome de Devic o neuromielitis óptica (NMO) es una entidad clínica infrecuente autoinmune, desmielinizante e inflamatoria que se caracteriza por la presencia de hallazgos clínicos, imagenológicos y de laboratorio que evidencian neuritis óptica, mielitis aguda con lesión longitudinal de más de tres segmentos medulares y seropositividad para anticuerpos IgG específicos para el canal de acuaporina 4. Caso: Presentamos el caso de una mujer de 28 años con diagnóstico inicial de Esclerosis múltiple de hace 14 meses, quien consulta al servicio de urgencias del Hospital Universitario San Jorge de Pereira por disminución progresiva de la fuerza en miembros inferiores y retención urinaria con cinco días de evolución. Como antecedentes refiere neuritis óptica bilateral en tratamiento con Interferón Beta, con pobre mejoría clínica y corticoide parenteral para los cuadros agudos. Se realiza resonancia magnética de columna vertebral que reporta columna lumbar sin alteraciones y columna dorsal con mielopatía en los segmentos T5-T8, posible desmielinización. Cuadro hemático, química sanguínea, Proteína C Reactiva, complemento C3 y C4 dentro de los rangos normales. Discusión: La presentación aislada de neuritis óptica como debut en un cuadro clínico nos lleva a sospechar inicialmente en una enfermedad desmielinizante tipo esclerosis múltiple, lo que puede alterar el manejo inicial de los pacientes con neuromielitis óptica de base.

Palabras clave: Neuromielitis Óptica; Acuaporina 4; Esclerosis Múltiple; Enfermedades Desmielinizantes; Neuritis Óptica; Mielitis Transversa.

Neuromyelitis optica initially treated as multiple sclerosis: A propos a case

Abstract

Background: Devic's syndrome or neuromyelitis optica (NMO) is an autoimmune, inflammatory and demyelinating uncommon clinical entity characterized by the presence of clinical, imaging and laboratory evidence of optic neuritis, acute myelitis with longitudinal injury in more than three spinal segments and finally, NMO IgG seropositive for antibodies specific for the aquaporin channel 4. Case: We report a 28 years old woman diagnosed with multiple sclerosis 14 months ago, who consulted to emergency of Hospital Universitario San Jorge from Pereira by progressive reduction of strength in lower extremities and urinary retention with duration of five days. She had a history of bilateral optic neuritis in treatment

Recibido : 20-06-2012.

Aceptado : 30-06-2012.

with interferon Beta 1-B, with poor clinical improvement, and parenteral corticosteroid for acute symptoms. Is performed a spinal Magnetic Resonance Imaging (MRI) reported a lumbar spine without changes and a dorsal spine with myelopathy in segments T5-T8, possible demyelination. Blood count, blood chemistry, C Reactive Protein, complement C3 and C4 within normal ranges. Discussion: The presentation of isolated optic neuritis as a clinical debut leads us to suspect initially in a demyelinating disease, multiple sclerosis type which can alter the initial management of patients with NMO.

Key words: *Neuromyelitis optica; Aquaporin 4; Multiple sclerosis; Demyelinating diseases; Optic Neuritis; Myelitis; Transverse.*

Introducción

La Neuromielitis óptica (NMO) o síndrome de Devic, también conocida en algunos países como esclerosis óptica espinal, es una enfermedad desmielinizante, inflamatoria y autoinmune cuyas primeras descripciones se realizaron en 1870 por Sir C. Allbutt quien reportó un cuadro de inflamación medular asociado a compromiso óptico manifestado por pérdida de la visión (1-3). Posteriormente hacia 1894, Eugene Devic (a quien debe su epónimo) y Fernard Gault, reportaron una serie de 17 casos que se caracterizaban por presentar un cuadro clínico de pérdida de la visión uní o bilateral seguida por debilidad progresiva de los miembros inferiores pérdida de la sensibilidad y alteraciones vesicales secundarias a neuritis y mielitis (1-3).

En los últimos años, la inclusión en la literatura de criterios diagnósticos por Wingerchuk et al ha facilitado el diagnóstico de NMO y aumentado el número de casos reportados. Actualmente se conoce que en la población femenina se presenta con mayor frecuencia, siendo 9 veces más prevalente que en hombres; la edad promedio de inicio es a los 39 años, presentándose con infrecuencia casos en pacientes pediátricos y jóvenes.

La NMO varía según las regiones, con una prevalencia global de aproximadamente entre 0,3 a 3 por cada 100.000 habitantes, siendo más frecuente en pacientes de raza

blanca. En Latinoamérica, la estadística es muy variable siendo más amplia en Brasil y México, donde es más frecuente en personas con contribución genética europea (4-8). Al realizar la revisión literaria en bases de datos como MEDLINE, Scopus, Scielo y LILACS se encontraron reportados a nivel mundial 331 casos, 10 en Latinoamérica y 5 en Colombia.

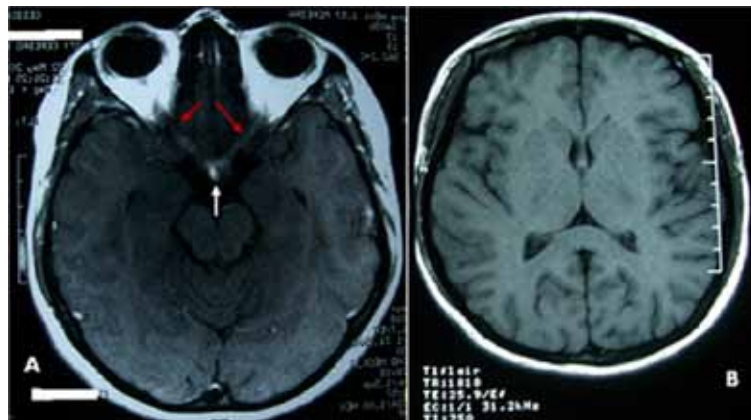
En Colombia la NMO es una entidad clínica infrecuente que en la mayoría de los casos es diagnosticada y tratada como esclerosis múltiple. Este es el primer caso reportado en el eje cafetero siendo importante para el conocimiento de la distribución geográfica de la enfermedad.

Reporte de Caso

Se trata de una paciente de sexo femenino de 28 años de edad, ama de casa, conocida por el servicio de medicina interna desde hace un año y medio, con tres episodios neurológicos: dos de neuritis óptica y uno de mielitis. El último se caracterizó por cuadro clínico de 5 días de evolución con disminución de la fuerza en miembros inferiores de predominio derecho, ascendente, progresivo, que comprometía la marcha, asociado a retención urinaria.

Como antecedentes personales refiere gastritis diagnosticada por endoscopia hace 6 años en tratamiento con omeprazol 40 mg/día, neuritis óptica derecha hace 1 año (se realizaron anticuerpos anti-nucleares, ANAs), prueba serológica para sífilis (VDRL), cuadro hemático, proteína C reactiva, componente 3 del complemento (C3), componente 4 de complemento (C4), hormona estimulante de la tiroides (TSH), todos sin alteraciones. Tomografía computarizada de orbita y cráneo que se reporta sin alteraciones. Resonancia Magnética simple y con Gadolinio de cráneo sin hallazgos relevantes. Tratada con metilprednisolona (Figura 1), probable Esclerosis Múltiple (Líquido Ceforraquídeo con discreta elevación de proteínas, sin consumo de glucosa y leucocitos de 20 cel/mm³ con predominio de linfocitos) hace 3 meses tratada con interferón Beta 1-B interdiario, neuritis óptica izquierda hace 2 meses tratada con metilprednisolona.

Figura 1. Resonancia magnética de cráneo.



Antecedente quirúrgico de Apendicetomía hace 9 nueve años sin complicaciones. Antecedentes gineco-obstétricos: gestaciones: 1 partos: 1 abortos: 0 cesáreas: 0, nacidos vivos: 1, nacidos muertos: 0 y último parto en 2003. Niega tabaquismo, alcoholismo u otras adicciones. Sin antecedentes familiares relevantes. A la revisión por sistemas refiere visión borrosa unilateral izquierda desde hace 3 meses y dolor retro-ocular derecho desde hace 2 meses. Niega disuria u otras alteraciones de la micción.

Examen Físico

Se encuentra paciente en regulares condiciones de salud, alerta, orientada en las tres esferas, hemodinámicamente estable presión arterial 125/68 mmHg, frecuencia cardiaca de 70 /min, Frecuencia Respiratoria: 16 /min, afebril.

Al examen físico neurológico se encuentra pupila de Marcus Gunn izquierda, fondo de ojo izquierdo con papilitis, movimientos oculares conservados, demás pares craneales sin alteraciones. Nivel sensitivo T4. Sistema motor: Fuerza conservada en miembro superior derecho, disminución de la fuerza distal del miembro superior izquierdo a 4/5, miembro inferior derecho 4/5 y miembro inferior izquierdo 3/5, trofismo conservado, hiperreflexia en miembros superiores (+++) e hiperreflexia en miembros inferiores (+++++) con presencia de clonus aquileano, incapacidad para la marcha. Resto de examen físico normal

Interconsultas y Estudios Realizados

Se realiza interconsulta por neurología quien solicita RMN (resonador General Electric de 1,5 teslas) con gadolinio de columna vertebral que reporta lesión hiperintensa de más de tres segmentos espinales (T4 aT8, Figuras 2 y 3). Se solicitan títulos de auto-anticuerpos NMO por sospecha de neuromielitis óptica (Positivo, mayor de 160 U/mL).

Diagnósticos diferenciales

Ante la presencia de un paciente con pérdida de la agudeza visual unilateral, como este caso, o bilateral y presencia de dolor ocular, en nuestro medio se deben descartar las infecciones con Virus de la Inmunodeficiencia Humana (VIH), *Borrelia burgdorferi*, *Treponema pallidum* y Virus Linfotrópico Humano Tipo 1 (HTLV-1). Es importante mencionar que la costa pacífica colombiana es endémica para HTLV-1 y la ciudad de Pereira es cercana a esta región. También se deben descartar enfermedades autoinmunes como: vasculitis, síndrome de anticuerpos anti-fosfolípidos, lupus eritematoso sistémico y enfermedades desmielinizantes como esclerosis múltiple y neuromielitis óptica. Se deben tener en cuenta otras patologías como: intoxicación por metanol, infarto de la arteria retiniana, glaucoma, y sarcoidosis (10,13).

Con los paraclínicos que presenta la paciente y los datos demográficos se orienta el diagnóstico más hacia una enfermedad autoinmune o desmielinizante, teniendo en cuenta que no tiene antecedentes de relevancia para sospechar una causa infecciosa o tóxica (6).

Las enfermedades inflamatorias sistémicas como las vasculitis, síndrome de anticuerpos anti-fosfolípidos y el lúpus eritematoso sistémico se deben sospechar en mujeres jóvenes, en edad fértil con antecedentes ginecoobstétricos como pérdidas fetales, livedo reticularis, úlceras, purpuras, que en este caso no se presentaban (12). También se debe corroborar con un perfil de anticuerpos (ANAs, Anti cardiolipina, anticoagulante lúpico, p-ANCA) y marcadores de inflamación sistémica como la Proteína C Reactiva y la Velocidad de Sedimentación Globular, además, de los niveles del complemento (C3 y C4) (12). Que en nuestra paciente se encontraban dentro de los rangos normales.

La esclerosis múltiple, por ser una entidad más frecuente en mujeres entre la segunda y tercera década de la vida, puede debutar con cuadros de neuritis óptica, cuyo diagnóstico debe confirmarse realizando RMN con y sin contraste, estudios citológicos, citoquímicos e inmunológicos del líquido cefalorraquídeo (6).

Por otro lado, la presencia de neuritis óptica bilateral, mielitis con compromiso de más de tres segmentos dorsales de la medula espinal y la presencia de auto anticuerpos NMO confirman el diagnóstico de una neuromielitis óptica (4, 7, 13).

Terapéutica

Según los protocolos internacionales, se inicia Azatriopina 100 mg/día y prednisolona 20 mg/día, con el propósito de disminuir la respuesta inflamatoria medular y la acción los auto-anticuerpos que promueven la desmielinización. Se están haciendo estudios con anticuerpos monoclonales y otras moléculas para ampliar el espectro de tratamiento de esta patología (9,14).

Evolución y pronóstico del cuadro

Actualmente la paciente presenta mejoría en la funcionalidad de los miembros inferiores, fuerza en miembros superiores de 5/5 y miembros inferiores 4/5, sin alteraciones en la visión. No presenta alteraciones a nivel del sistema genito-urinario. Los reportes muestran que un gran porcentaje de pacientes con esta enfermedad desarrollan amaurosis aunque el inicio temprano del tratamiento ha demostrado mejorar el pronóstico visual (13).

Discusión

El presente caso se trata de una paciente de 28 años con presentación inicial de neuritis óptica que inicialmente se interpretó como una enfermedad desmielinizante tipo esclerosis múltiple, sin alteraciones iniciales en las neuroimágenes (Figura 1), se pensó en ese momento en una presentación de un síndrome clínico aislado (SCA). Posteriormente, presentó un segundo episodio de neuritis óptica con más de 30 días intervalo con el primero. Ante esta evolución, aún con neuroimágenes normales, se decidió iniciar manejo agudo con metilprednisolona intravenosa (1mg/kg/día) e interferón beta 1B (ampollas por 8 millones de unidades subcutánea interdiaria).

A los 6 meses la paciente reingresó al servicio de medicina interna por un nuevo episodio de neuritis óptica contralateral con signos medulares, por lo cual se realizó estudio con Resonancia Magnética dorsal y cervical, encontrándose lesión desmielinizante desde T4 hasta T8 (Figuras 2 y 3). Con estos hallazgos y teniendo en cuenta la lenta evolución en el cuadro clínico de la paciente se sospechó inicialmente una Esclerosis Múltiple tipo remisiones y recaídas, pero los hallazgos obtenidos con las neuro-imágenes se orientó el diagnóstico hacia una NMO. Se inició entonces tratamiento con Azatiopina (100 mg/día) y prednisona (20 mg/día).

Figura 2. Resonancia magnética secuencia T2.

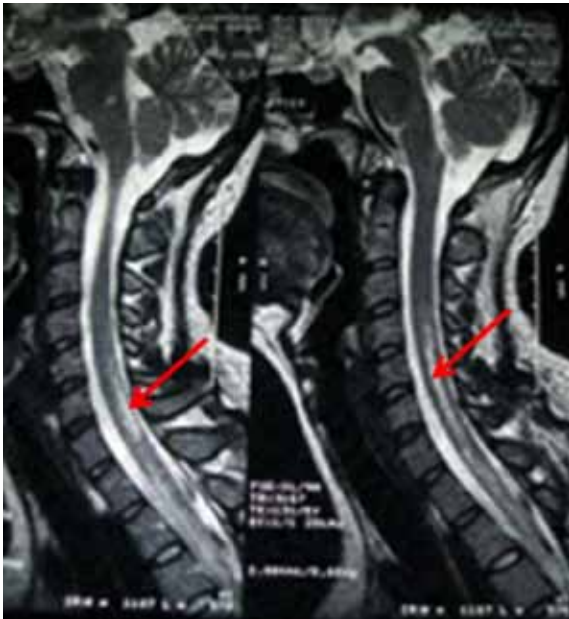
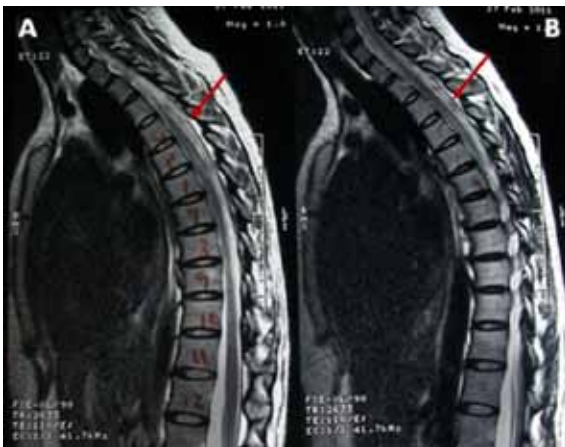
Figura 3. Resonancia magnética de médula espinal T1.



Para confirmar el diagnóstico de NMO se solicitaron los títulos de auto-anticuerpos NMO, los cuales fueron reportados como positivos.

La paciente mejoró en el componente neuro-oftalmológico (agudeza visual de 20/25 a nivel bilateral), no tuvo deterioro cognitivo y las secuelas fueron de tipo sensitivo y motor dados por hipoestesia a nivel de T4 y fuerza muscular de 4/5. Estos hallazgos se corresponden con un cuadro piramidal bilateral (13).

A nivel fisiopatológico la NMO consiste en la desmielinización, necrosis y cavitación de varios segmentos medulares, afectando la sustancia gris medular y el nervio óptico. Frecuentemente en los infiltrados inflamatorios activos de la NMO se encuentran eosinófilos y neutrófilos, situación que no se evidencia en la esclerosis múltiple (9). Además, se observan depósitos de complejos inmunes a lo largo de las vainas de mielina y dentro de los macrófagos; el patrón vasocéntrico de depósito de componentes del complemento e inmunoglobulinas es característico de la inmunopatogénesis de la NMO, ya que este es el mismo patrón de distribución de la acuaporina 4 en el SNC (2).

El diagnóstico inicial de NMO no es fácil se presenta como primera manifestación el compromiso simultáneo ocular y medular, por lo cual, el diagnóstico inicial es de cierta complejidad, usualmente se hace con el paso del tiempo cuando se presenta una neuritis óptica o una mielopatía, sin importar si son en forma simultánea. Cuando tenemos el cuadro inicial de neuritis óptica o mielitis transversa y con el paso de los años hay una nueva presentación, se constituye el cuadro clínico clásico de NMO (10). Para el estudio de esta patología se utilizan las neuroimágenes, se debe solicitar todo el perfil inmunológico descartando vasculitis; se solicita serología VIH, lúes, y en algunos casos Anticuerpos contra Citomegalovirus y *Toxoplasma gondii* descartando cuadros infecciosos; vitamina B12 y la prueba confirmatoria del diagnóstico. Además, de los otros criterios clínicos e imagenológicos es el inmunoensayo enzimático la prueba confirmatoria para detección en suero de anticuerpos anti NMO (Acuaporina 4) (3, 11, 12).

La acuaporina 4 se descubrió inicialmente asociada a cuadros autoinmunes como tiroiditis de Hashimoto, síndrome de Sjogren o Lúpus eritematoso sistémico, posteriormente, se encontró que la IgG NMO presentaba una sensibilidad de 73% y una especificidad de 91% para NMO (3). Por otro lado, en estudios con pacientes con esclerosis múltiple se encontró positiva esta prueba en 2 de cada 13, a diferencia de los pacientes con sospecha diagnóstica de Neuromielitis óptica donde 12 de 19 fueron positivos (3).

Este caso clínico nos llamó la atención porque en la presentación inicial de la neuritis óptica uno de sus diagnósticos más frecuentes puede ser una enfermedad desmielinizante tipo esclerosis múltiple, lo cual, puede llevar a confusión en el manejo de mantenimiento y retardo en el diagnóstico definitivo. Desafortunadamente, ante la presentación de esta enfermedad sin compromiso medular no se puede determinar el diagnóstico de NMO, como sucedió con este caso clínico.

Por otro lado, a pesar de la implementación de técnicas de laboratorio de no fácil consecución como anti-NMO, que en países en vías de desarrollo requieren muchos trámites para llegar al centro de referencia, logramos obtenerla confirmando así nuestro diagnóstico.

Hasta hace unos años, la NMO era clasificada como una variante de la esclerosis múltiple (9), así como lo era el síndrome de balo y otras patologías consideradas como variantes de la EM, pero, con el devenir de los años y las investigaciones se ha encontrado que estas patologías son diferentes en su etiología, fisiopatología, estudio y por supuesto en el tratamiento médico. Es importante esta aclaración en nuestros países por la limitación económica para los estudios y especialmente para los tratamientos a largo plazo y el uso racional del presupuesto en salud.

Otro punto que nos impacta es que no toda enfermedad desmielinizante es igual a Esclerosis Múltiple, por lo tanto, nos obliga a ampliar el diagnóstico diferencial de las enfermedades desmielinizantes (15).

Se espera para un futuro inmediato, que los anticuerpos monoclonales sean una buena alternativa para el manejo de esta patología, ya que, actualmente no hay muchas alternativas terapéuticas. Con respecto al pronóstico de la NMO, los reportes muestran que es una enfermedad de pobre pronóstico con evolución frecuente hacia una amaurosis (14).

Esta entidad con escasos reportes a nivel nacional permite contextualizar a la comunidad de ciencias de la salud frente a un diagnóstico diferencial ante la presencia de síntomas desmielinizantes. Este caso es importante como referente en la región ya que permite aclarar el abordaje y tratamiento de una enfermedad para tener en cuenta a pesar de su infrecuencia.

Conflicto de intereses:

Los autores declaran que no se presentaron conflictos de intereses con este estudio.

Caso Clínico previamente presentado en el XXVI Congreso Científico Estudiantil de la Federación Latinoamericana de Sociedades Científicas de Estudiantes de Medicina (FELSOCEM), 6 al 10 de septiembre de 2011, Asunción, Paraguay (Presentación oral, categoría: Casos Clínicos).

Referencias

- Barriga JD, Roncallo Del Portillo A. Neuromielitis óptica: Estado del arte. Salud Uninorte 2007; 23(002):204-219.
- Kira J. Neuromyelitis optica and opticospinal multiple sclerosis: Mechanisms and pathogenesis. Pathophysiology 2011; 18(1):69-79.
- Wingerchuk DM, Lennon VA, Lucchinetti CF, Pittock SJ, Weinshenker BG. The spectrum of neuromyelitis optica. Lancet Neurol 2007; 6(9):805-815.
- Rivera JF, Kurtzke JF, Booth VJ, Corona V T 5th. Characteristics of Devic's disease (neuromyelitis optica) in Mexico. J Neurol 2008; 255(5):710-715.
- Cabrera-Gómez JA, Kurtzke JF, González-Quevedo A, Lara-Rodríguez R. An epidemiological study of neuromyelitis optica in Cuba. J Neurol 2009; 256(1):35-44.
- Wingerchuk DM. Neuromyelitis optica: effect of gender. J Neurol Sci 2009; 286(1-2):18-23.
- Wingerchuk DM, Lennon VA, Pittock SJ, Lucchinetti CF, Weinshenker BG. Revised diagnostic criteria for neuromyelitis optica. Neurology 2006; 66(10):1485-1489.
- Adoni T, Lino AM, da Gama PD, Apóstolos-Pereira SL, Marchiori PE, Kok F, Callegaro D. Recurrent neuromyelitis optica in Brazilian patients: clinical, immunological, and neuroimaging characteristics. Mult Scler 2010; 16(1):81-86.
- Jacob A, Matiello M, Wingerchuk DM, Lucchinetti CF, Pittock SJ, Weinshenker BG. Neuromyelitis optica: changing concepts. J Neuroimmunol 2007; 187(1-2):126-138.
- Ramírez C, Urrea E, Ramírez SF. Visión borrosa y mielitis transversa como presentación de una patología desmielinizante. Enfermedad de Devic. Acta Neurol Colomb 2005; 21(2):174-177.
- Marnetto F, Hellias B, Granieri L, Frau J, Patanella AK, Nytrova P, Sala A, Capobianco M, Gilli F, Bertolotto A. Western blot analysis for the detection of serum antibodies recognizing linear Aquaporin-4 epitopes in patients with Neuromyelitis Optica. J Neuroimmunol 2009; 217(1-2):74-79.
- Botero JC, Garcia A, Hidalgo J. Síndrome de Devic asociado con lupus eritematoso sistémico. Descripción de un caso. Colomb Med 2007; 38(4): 417-420.
- Ayuso Blanco T, Aliseda D, Ajuria I, Zandio B, Mayor S, Navarro MC. Inflammatory optic neuritis. An Sist Sanit Navar 2009; 32(2):249-263.
- Collongues N, de Seze J. Current and future treatment approaches for neuromyelitis optica. Ther Adv Neurol Disord 2011; 4(2):111-121.
- Sánchez JL, Aguirre C, Arcos-Burgos OM, Jiménez I, Jiménez M, León F, Pareja J, Pradilla G, Uribe B, Uribe CS, Villa A, Volcy M, Palacio LG. Prevalencia de la esclerosis múltiple en Colombia. Rev Neurol 2000; 31(12):1101-1103.