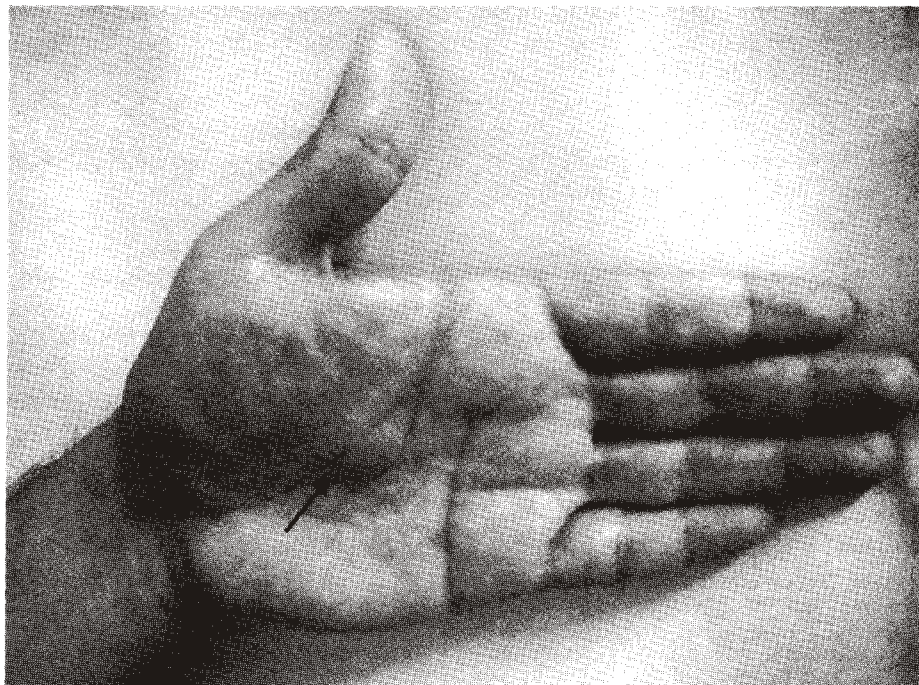


Nódulos de Osler



Autor: Darío Patiño Gutiérrez. Médico Internista Integral

- Hombre de 34 años con fiebre de 2 semanas, intenso malestar, adinamia, mialgias, vegetaciones en válvula aórtica, hemocultivos Positivos. Con diagnóstico de endocarditis bacteriana se inicio antibioticoterapia.
- Después de 10 días de tratamiento con control satisfactorio de la infección, apareció de manera súbita esta lesión palmar muy dolorosa, de poco más de 1 cm de diámetro, que corresponde a un Nódulo de Osler el cual se forma a partir de embolia séptica.
- Aunque muy poco frecuente, es altamente específico para Endocarditis bacteriana.